រូបថតកាំរស្មីអិចក្នុងវិស័យទន្តសាស្ត្រ

កាំរស្មីអិចសំរាប់រូបថតរស្មីអិចក្នុងវិស័យទន្តសាស្ត្រ ត្រូវបានបង្កើតឡើងដោយកំលាំងវ៉ុលដ៏ខ្ពស់នៃចរន្តអគ្គិសនីដែលនៅក្នុងក្បាលរបស់ម៉ាស៊ីនថតរស្មីអិចនោះ ហើយវាចេញមកក្រៅតាមបំពង់ដែកមួយដែលហៅថា collimator ។ វាធានាអោយកាំរស្មីអិចចេញពីក្បាលនោះនៅក្នុងទិសដៅមួយប៉ុណ្ណោះ ។ ដើម្បីធានាអោយកាំរស្មីអិច មិនសាយភាយចេញពីបំពង់ដែលជាកន្លែងដែលវាត្រូវបានបង្កើតឡើងនោះ បំពង់នោះត្រូវបានពទ័្ធជុំវិញដោយសំបកលោហៈដ៏ក្រាស់ ។ នេះមានន័យថា ក្បាលរបស់ម៉ាស៊ីនថតកាំរស្មីគឺធ្ងន់ណាស់--ប្រហែល២០គីឡូក្រាម ហើយត្រូវតែកាន់វាដោយប្រុងប្រយ័ត្ន ។ យើងហៅកាំរស្មីអិចដែលចេញមកពីម៉ាស៊ីននោះថា ‘‘Ionizing radiation’’ ។

កាំរស្មីអិចគឺជាបាច់វិទ្យុសកម្មនៃថាមពលដ៏ខ្លាំងដែលអាចធ្វើដំណើរបានចំងាយមួយចំនួន ។វាមានថាមពលគ្រប់គ្រាន់ក្នុងការរត់ឆ្លងកាត់រាងកាយ ។ កំរិតដែលកាំរស្មីអិចឆ្លងរាងកាយយើង គឺអាស្រ័យលើអ្វីដែលវាប៉ះនៅពេលឆ្លងកាត់ ។ កាំរស្មីអិចដែលចូលមកហើយជាប់នៅលើហ្វីលថត រឺ ឧបករណ៏សំរាប់ចាប់រូបភាព នឹងផ្តល់អោយយើងនូវរូបភាពនៃផ្ទៃករបស់រាងកាយនោះ ។

ជាលិកាទន់ដូចជា បបូរមាត់ នឹងមិនស្រូបយកកាំរស្មីអិចច្រើនទេ ហើយកាំរស្មីទាំងនោះស្ទើរតែឆ្លងកាត់វាទាំងស្រុង នាំអោយវាមើលទៅឃើញងងឹត រឺ ខ្មៅនៅលើរូបថតរបស់យើង ហើយយើងហៅវាថា radiolucent area (កន្លែងដែលថតទៅឃើញខ្មៅ) ។ ចំពោះបំណះធ្មេញបិតដោយ amalgam នឹងបញ្ឈប់ ហើយ ស្រូបកាំរស្មីអិចជាច្រើន ដូច្នោះហើយនាំអោយមានពណ៌សនៅលើហ្វីលថតរបស់យើង ហើយយើងហៅវាថា radiopaque area (កន្លែងដែលថតទៅឃើញសដាស) ។

កាំរស្មីអិចដែលមានថាមពលខ្ពស់នេះ នៅពេលប៉ះកោសិកាតូចៗនៅក្នុងជាលិការបស់យើង ជួនកាលអាចបំផ្លាញកោសិកាទាំងនោះ ។ វាអាចបំផ្លាញកោសិកាទោលរបស់ជាលិកាដែលផ្តល់អារម្មណ៏ ហើយជួនកាលបំផ្លាញ DNA នៅក្នុងកោសិកាបន្តពូជ ។ ដោយសារកាំរស្មីអិច (ionizing radiation) អាចបង្កអោយមានការប៉ះពាល់ យើងព្យាយាមរក្សាអោយបរិមាណដែលអ្នកជំងឺទទួលកាំរស្មីអិចនេះទាបបំផុតតាមតែអាចធ្វើទៅបាន ។ ជានិច្ចកាល យើងត្រូវតែមានហេតុផលសមរម្យក្នុងការថតកាំរស្មីអិច ហើយយើងប្រើកំរិតកាំរស្មីទាបបំផុតតាមដែលអាចធ្វើទៅបានដើម្បីអោយបានលទ្ធផលដែលយើងត្រូវការ ។

នៅពេលកាំរស្មីអិចប៉ះជាលិកា រឺ វត្ថុណាមួយ កាំរស្មីនោះនឹងត្រូវបានពួកវាស្រូបយក រឺ សាយភាយចេញ ដូចនេះបុគ្គលិកទន្តសាស្ត្រ ត្រូវរក្សាចំងាយសុវត្ថិភាពមួយពីក្បាលម៉ាស៊ីនថតនោះ នៅពេលដែលថតកាំរស្មីអិចនោះ។ បរិវេណ ២ម៉ែត្រជុំវិញក្បាលបំពង់ថត ត្រូវបានគេហៅថា controlled zone ហើយមានតែអ្នកជំងឺប៉ុណ្ណោះត្រូវស្ថិតនៅក្នុងតំបន់នេះ ដូច្នោះ បុគ្គលិកទន្តសាស្ត្រ នឹងមិនបានប៉ះនឹង **កាំរស្មីវិទ្យុសកម្មដែលបានសាយភាយនោះទេ** ។

ដោយសារកាំរស្មីវិទ្យុសកម្មដែលចេញពីក្បាលម៉ាស៊ីនថតនោះ មានផ្តល់គ្រោះថ្នាក់ ដូច្នោះមានតែបុគ្គលិកដែលបានទទួលការបណ្តុះបណ្តាលយ៉ាងត្រឹមត្រូវ ទើបអាចអោយបញ្ជាម៉ាស៊ីនថតកាំរស្មីអិចនោះបាន ។



គ្រប់ម៉ាស៊ីនទាំងអស់ នឹងមានបន្ទះសំរាប់បញ្ជា ដែលអនុញ្ញាត្តិអោយអ្នកបញ្ជាផ្លាស់ប្តូរការកែតំរូវនានា រឺ ផ្លាស់ប្តូរថាមពលរបស់កាំរស្មីអិច ។ សំរាប់តំបន់ផ្សេងៗនៃមាត់ និង សំរាប់ប្រភេទផ្សេងៗនៃហ្វីលថត រឺ ឧបករណ៏ចាប់រូបភាព នោះនឹងមានរង្វាស់នៃការថតខុសៗគ្នាដែរ ។ ជាធម្មតា រង្វាស់នោះត្រូវបានបង្ហាញឡើងជាវិនាទី ។ នៅពេលណាដែលម៉ាស៊ីនបានបើក អ្នកបញ្ជានឹងជ្រើសរើសរង្វាស់នៃការថត រួចយកប្រដាប់ចុចបញ្ជា ជាធម្មតាវាមានខ្សែវែង ដូចនេះគេស្ថិតនៅក្រៅ controlled zone យ៉ាងល្អ ហើយចុចប៊ូតុងដើម្បីដំណើរការថតកាំរស្មីអិច ។ ពន្លឺ (ជាធម្មតាពណ៌ទឹកក្រូច) និង សំលេង នឹងបញ្ជាក់ប្រាប់ថាកាំរស្មីអិចនោះកំពុងដំណើរការ ។



រូបភាពពីការថតកាំរស្មីអិច ត្រូវបានថតទុកលើហ្វីលថតធម្មតាដែលងាយនឹងប្រែប្រួលដោយសារពន្លឺ រឺនៅលើឧបករណ៏ចាប់រូបភាពអេឡិចត្រូនិច ។

ហ្វីលថតសំរាប់ប្រើក្នុងមាត់ មាន ៣ទំហំ គឺ:

ទំហំសំរាប់កុមារ, Periapical/Bite wing, Occlusal ។

ឧបករណ៏ថតចាប់យករូបភាពអេឡិចត្រូនិច មានប្រដាប់ចាប់រូបភាព CCD ដែលស្រដៀងគ្នាទៅនឹងកាមេរ៉ាអេឡិចត្រូនិច ហើយវាតភ្ជាប់ទៅនឹងកុំព្យូទ័រ ដូចនេះរូបភាពអាចមើលបានភ្លាមៗ ។



ហ្វីលថតវិទ្យុសកម្ម ត្រូវបានរុំព័ទ្ធដោយក្រដាសពណ៌ខ្មៅ ដើម្បីជួយកុំអោយពន្លឺចាំងចូល ។ បន្ទះសំណ ត្រូវបានប្រើសំរាប់ស្រូបយកវិទ្យុសកម្មដែលឆ្លងកាត់ហ្វីលថត និង ជួយការពារ ការសាយភាយវិទ្យុសកម្មទៅជាលិកាជុំវិញ ។ ហ្វីលថតសំរាប់រូបថតវិទ្យុសកម្មក្នុងមាត់គឺមានថង់ប្លាស្ទិចដែលមិនជ្រាបទឹក និង ស្រោមមិនជ្រាបពន្លឺនៅព័ទ្ធពីខាងក្រៅ ។ សំបកវាមានតែមមូល និង ទន់គ្រប់គ្រាន់ដើម្បីបត់យ៉ាងស្រួល ដូចនេះវាមិនប៉ះពាល់ដល់មាត់អ្នកជំងឺ ។

ហ្វីលថតនៅខាងក្រៅមាត់គឺមានទំហំធំ និង ស្ថិតនៅក្នុងប្រអប់ហ្វីល ដែលបន្ទាប់មក វាត្រូវបានដាក់ចូលទៅក្នុងកាសែតនៅក្នុងបន្ទប់ងងឹត ។ កាសែតមានអេក្រង់នៅសងខាង ហើយហ្វីលថតនោះត្រូវបានដាក់នៅកណ្តាល ។ អេក្រង់នោះ ធ្វើអោយកំរិតនៃវិទ្យុសកម្មនោះទាប ដែលធ្វើអោយវាមានសុវត្ថិភាពចំពោះអ្នកជំងឺ ។

ហ្វីលថតនៅក្នុងមាត់ ក៏មានច្រើនកំរិតល្បឿនដែរ ។ ហ្វីលកាន់តែលឿន (ងាយនឹងរងការប្រែប្រួលដោយពន្លឺ) កាន់តែត្រូវការ ការថតតិចដែលកាត់បន្ថយគ្រោះថ្នាក់នៃការសាយភាយវិទ្យុសកម្ម ។ D ជាប្រភេទល្បឿនទាប រហូតកើនដល់ E ហើយ ultra គឺមានល្បឿនលឿនខ្លាំង ។

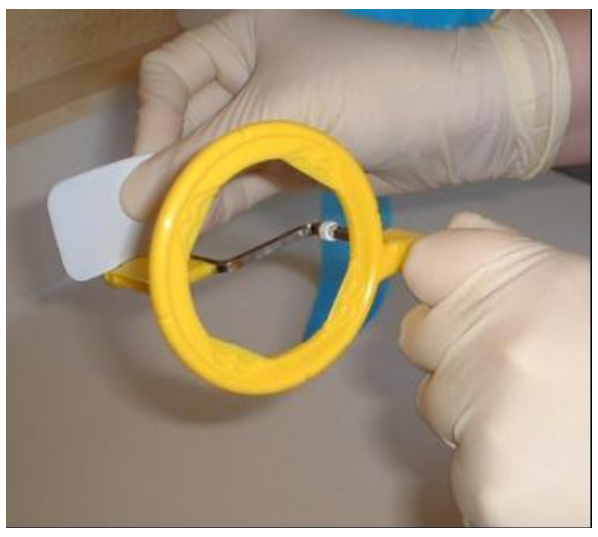

Film holder (ប្រដាប់ទប់ហ្វីល) និង aiming device (ឧបករណ៍សំរាប់តំរង់) ត្រូវបានប្រើសំរាប់ធានាថា ហ្វីលថតត្រូវបានទប់ក្នុងទីតាំងត្រឹមត្រូវ ដើម្បីទទួលបាច់កាំរស្មីអិច ។ ក្រុមហ៊ុនផលិតនីមួយៗ មានប្រដាប់ទប់ហ្វីល ២ រឺ ៣រាងខុសៗគ្នាដើម្បីទប់ហ្វីលទៅតាមផ្នែកផ្សេងៗនៅក្នុងមាត់ ។ ជំនួយការគ្រូពេទ្យត្រូវតែដឹងថា ប្រដាប់ទប់ហ្វីលណាមួយដែលត្រូវរៀបចំ សំរាប់ប្រភេទធ្មេញខុសៗគ្នា ។

ការលាងហ្វីលចិត្តសាស្ត្រ

ហ្វីលតូចៗ អាចលាងដោយដៃនៅក្នុងធុងតូចមួយ រឺ ដោយទឹកលាងហ្វីលស្វ័យប្រវត្តិ ។

នៅពេលដែលហ្វីល បានប៉ះជាមួយកាំរស្មីអិច រឺ ពន្លឺ វាបានផ្លាស់ប្តូរ silver bromide នៅក្នុង emulsion អោយទៅជារូបភាពដែលមិនអាចមើលឃើញ ។ នៅពេល ហ្វីលថតនោះត្រូវបានដាក់ចូលទៅក្នុង**សូលុយស្យុងរំលេចរូបភាព**(developer solution) នោះ silver bromide ដែលរងការថតនោះ នឹងផ្លាស់ប្តូរទៅជា silver crystal ដែលបង្កើតរូបរាងលើហ្វីល——ហ្វីលនោះមិនត្រូវដាក់ក្នុងទឹករំលេចរូបភាពយូរពេកទេ ហើយទឹករំលេចរូបភាពក៏មិនត្រូវក្តៅពេកដែរ បើមិនដូច្នោះទេ silver bromide នឹងផ្លាស់ប្តូរ ហើយនាំអោយមានរូបខ្មៅ ។ ហ្វីលនោះត្រូវលាងក្នុងទឹក រួចមកដាក់វាចូលទៅក្នុង **សូលុយស្យុងរក្សារូបភាព** (fixer solution)——វានឹងលាងជំរះ silver bromide ដែលមិនបានត្រូវកាំរស្មីពេលថត ហើយផ្តិត silver crystal អោយជាប់ទៅនឹងហ្វីល ។ បន្ទាប់មកហ្វីលនោះត្រូវតែលាងសំអាតអោយបានម៉ត់ចត់នៅក្នុងទឹកហូរត្រជាក់ ដើម្បីលាងជំរុះចោលសារធាតុគីមីទាំងអស់ ។ បន្ទាប់មកហ្វីលនោះ ត្រូវតែព្យួរទុកដើម្បីសំងួតអោយបានម៉ត់ចត់ មុននឹងយកវាមកប្រើប្រាស់ ។

នៅតាមគ្លីនិចធំៗ និង តាមមន្ទីរពេទ្យដែលទំហំផ្សេងៗនៃហ្វីលថតត្រូវបានប្រើប្រាស់ នៅទីនោះនឹងមានបន្ទប់ងងឹត ដែលមានពន្លឺសុវត្ថិភាពពណ៌ក្រហម រឺ ទឹកក្រូច និងអំពូលមួយនៅខាងក្រៅទ្វារសំរាប់បញ្ជាក់ថាបន្ទប់ងងឹតនោះកំពុងប្រើប្រាស់ ។ ហ្វីលថតនោះត្រូវបានយកចេញដោយប្រុងប្រយ័ត្នពីស្រោម រួចដាក់ភ្ជាប់នឹងដង្កៀប រួចដាក់ចូលទៅក្នុងសូលុយស្យុងរំលេចរូបភាព ទឹកសូលុយស្យុងរក្សារូបភាព ទឹក បន្ទាប់មកលាងហើយសំងួត ។ ដើម្បីចំណេញបានបន្ទប់ងងឹតមួយ មានធុងដំណើរការលាងសាមញ្ញដោយដៃមួយ ដែលជាកន្លែងជំនួយការទន្តពេទ្យ អាចស៊កដៃរបស់គេកាត់តាមរបាំងកៅស៊ូរឹត ហើយអាចមើលតាមរបាំងពណ៌ទឹកក្រូច ដើម្បីអាចមើលឃើញនិងត្រួតពិនិត្យហ្វីលថតនោះ ។ អ្នកលាងហ្វីល នឹងត្រួតពិនិត្យមើលសីតុណ្ហភាព ថានៅ ២០ ^{0}c រួចមកជ្រលក់ហ្វីលថតនោះទៅក្នុងធុងសូលុយស្យុងដែលត្រឹមត្រូវ ដោយកំណត់រយៈពេលដែលហ្វីលថតនោះនៅក្នុងសូលុយស្យុងរំលេចរូបភាព និង សូលុយស្យុងរក្សារូបភាព ។



ចំពោះដំណើរការលាងអោយស្វ័យប្រវត្តិ អ្នកលាងហ្វីល ត្រូវត្រួតពិនិត្យមើលសីតុណ្ហភាព រួចមកសឹកដៃរបស់គេតាមប្រលោះរបាំងការពារពន្លឺ ហើយ បើកសំបកខាងក្រៅនៃហ្វីល ។ កាន់តែគែមបាន ហើយ រួចដាក់ហ្វីលនោះនៅក្នុងប្រលោះ ហើយ ជូនកាល ត្រូវចុចប៊ូតុងដើម្បីចាប់ផ្ដើមរវៃអគ្គិសនីនោះ ដែលនឹងនាំយកហ្វីលនោះឆ្លងកាត់ធុងដំណើរការលាងហ្វីលខុសៗគ្នា ។



ដើម្បីធានានូវហ្វីលវិទ្យុសាស្ត្រដែលមានគុណភាពល្អ គួរប្រើហ្វីលសំរាប់ធ្វើតេស្តដោយមានស្នៀតថ្នាក់ៗ នៅពេលចាប់ផ្ដើមថ្ងៃធ្វើការនីមួយៗ ដើម្បីត្រួតពិនិត្យអោយដឹងថា សារធាតុគីមីសំរាប់លាងនោះមិនត្រូវការប្ដូរថ្មី ។ ធុងទឹកត្រូវផ្លាស់ប្ដូរជារៀងរាល់ថ្ងៃ ។ ដងរវៃដោយស្វ័យប្រវត្តិនោះត្រូវតែសំអាតជារៀងរាល់សប្ដាហ៍នៅក្នុងសូលុយស្យុងលាងសំអាត បើមិនដូច្នោះទេ នឹងមានស្នាមប្រលាក់ ។

ត្រូវយកចិត្តទុកដាក់នៅពេលប្រើប្រាស់សារធាតុគីមីលាងរូបថតរស្មីអិច ។ PPE ដែលមានស្រោមដៃ ម៉ាស់ វ៉ែនតា និង អាវខាងក្រៅ គួរតែពាក់ ហើយប្រុងប្រយ័ត្នកុំអោយកំពប់ រឺ ខ្ទាតសារធាតុគីមីណាមួយ ។

Bitewings គឺជាហ្វីលថតនៅក្នុងមាត់ដែលបង្ហាញធ្មេញខាងក្រោយលើ និង ក្រោម ។ ជាទូទៅគេថតវាជាទំលាប់ក្នុងការពិនិត្យអ្នកជំងឺ ។ ការថតហ្វីល bitewings ដ៏ល្អ អ្នកអាចមើលឃើញ កាចាធ្មេញ ភ្លុកធ្មេញ សរសៃធ្មេញ និង ឆ្អឹងថ្គាមបានយ៉ាងច្បាស់ល្អ ហើយមិនមានស្នាមជាន់គ្នានៃធ្មេញណាមួយទេ ។ បំណះធ្មេញដែលបានប៉ះ ធ្មេញស្រោប និង ការព្យាបាលរន្ធរឹស ក៏នឹងបង្ហាញអោយឃើញដែរ ។ គេថតហ្វីលប្រភេទនេះ ដើម្បីស្វែងរក រោគពុកធ្មេញនៅក្រោមផ្ទៃទំពារ រោគពុកធ្មេញនៅចន្លោះធ្មេញ រឺ រោគពុកធ្មេញកើតឡើងវិញនៅក្រោមបំណះធ្មេញចាស់ ។ ម្យ៉ាងទៀត វាក៏អាចបង្ហាញពីការបិតប៉ះណាដែល បិតលើស (លើសនៅក្រោមផ្ទៃរបស់ធ្មេញ) រឺ ការបិតប៉ះណាដែលមិនទៅដល់ផ្ទៃខាងក្រៅរបស់ធ្មេញ ។

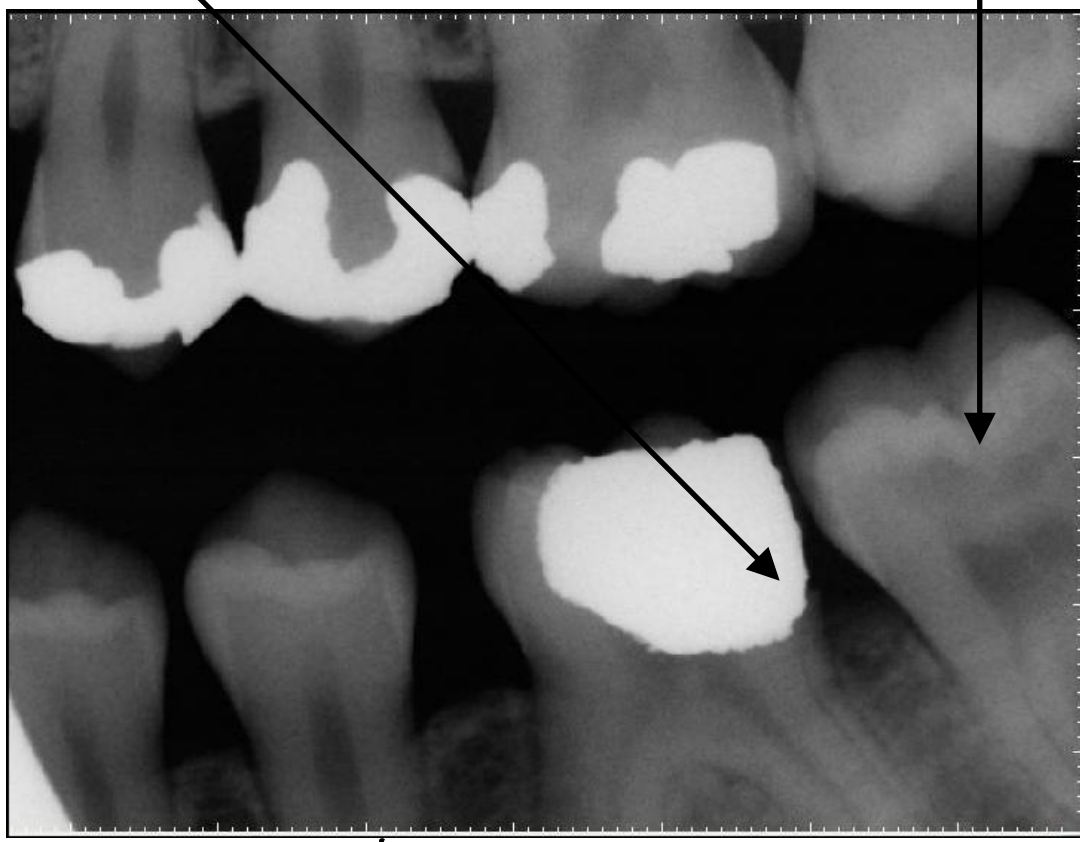

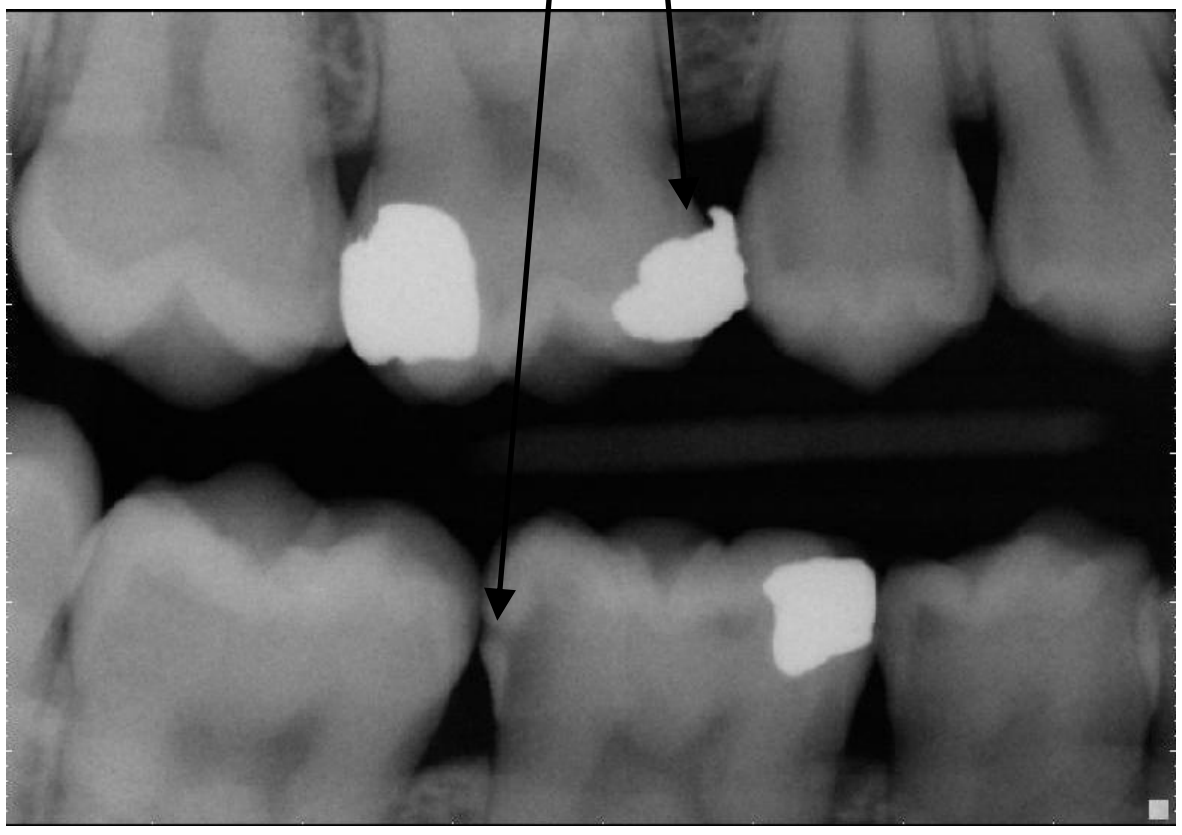

កំបោរនៅក្រោមអញ្ចាញ ក៏នឹងបង្ហាញអោយឃើញជាចំនុចតូចមួយនៅលើផ្ទៃរបស់រឹសធ្មេញ ហើយឆ្អឹងដែលបាត់បង់ក៏បង្ហាញអោយឃើញដែរ ។ សំរាប់ការវាស់មើលជាលិកាជុំវិញធ្មេញរបស់ pocket, ហ្វីល periapical នឹងត្រូវបានគេថតដើម្បីមើល ។

ហ្វីលថត **periapical** គឺមានទំហំប៉ុនគ្នាទៅនឹងហ្វីល bitewings ប៉ុន្តែត្រូវបានគេដាក់តាមបណ្តោយធ្មេញដើម្បីអោយបាន រូបធ្មេញមួយរឺច្រើន ពេញពីក្បាលធ្មេញទៅរឹសធ្មេញ រួមទាំងឆ្អឹងនៅជុំវិញធ្មេញនោះផង ។

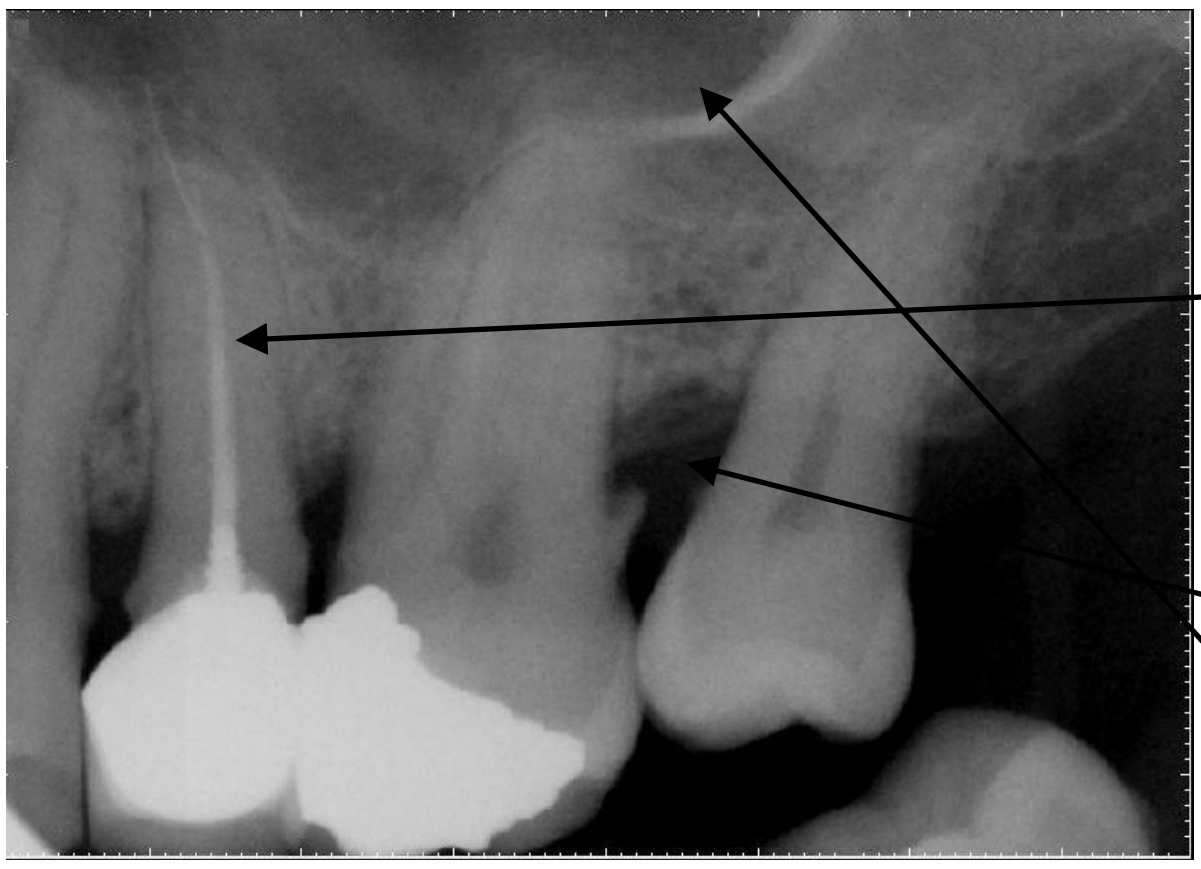

នេះគឺហ្វីល periapical របស់អ្នកជំងឺដែលមានការឈឺចាប់បង្ហាញពីធ្មេញលើឆ្វេងក្រោយ ។ ធ្មេញដែលមានព្យាបាលរន្ធរឹស និង ធ្មេញស្រោបគឺមានវត្តមានលើធ្មេញថ្គាមតូចទី២ ហើយឃើញមានកំបោរជាប់ធ្មេញដ៏ធំនៅគ្រប់ធ្មេញទាំងអស់ ។ មានការបាត់បង់ឆ្អឹងដោយសារ infected periodontal pocket ។

នៅខាងចុងឬសធ្មេញ អាចឃើញយ៉ាងច្បាស់ថាជាទីតាំងនៃ sinus ឆ្អឹងថ្គាមខាងលើ ។ ការមើលនេះ ជួយទន្តបណ្ឌិតអាចរកមូលហេតុនៃការឈឺចាប់ និង អាចមានលទ្ធភាពលុបបំបាត់ចោលមូលហេតុដែលអាចមួយចំនួនទៀត ។

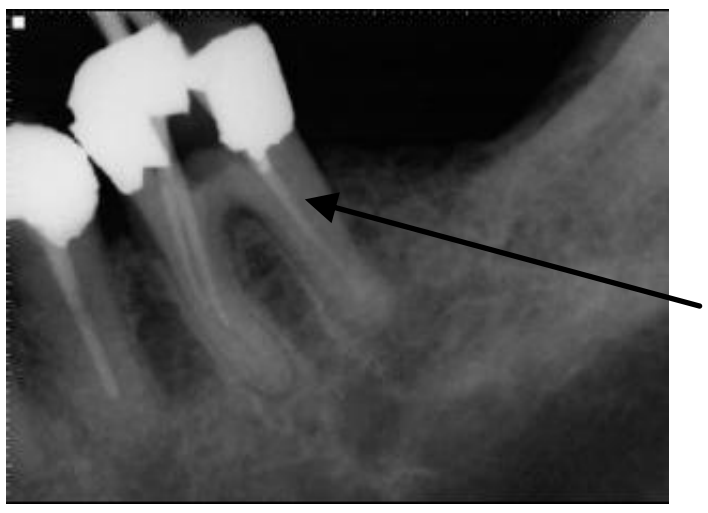

អំឡុងពេលព្យាបាលរន្ធឬស ហ្វីល periapical នឹងថតមុននឹងចាប់ផ្តើមរកចំនួន និង រាងរបស់រន្ធរឹស ។ ហ្វីលមួយទៀតនឹងថតដើម្បីជួយវាស់ប្រវែងនៃឬសនីមួយៗ ហើយមួយទៀតចុងក្រោយគឺដើម្បីបង្ហាញពីការបិតរន្ធរឹសចុងក្រោយ ។

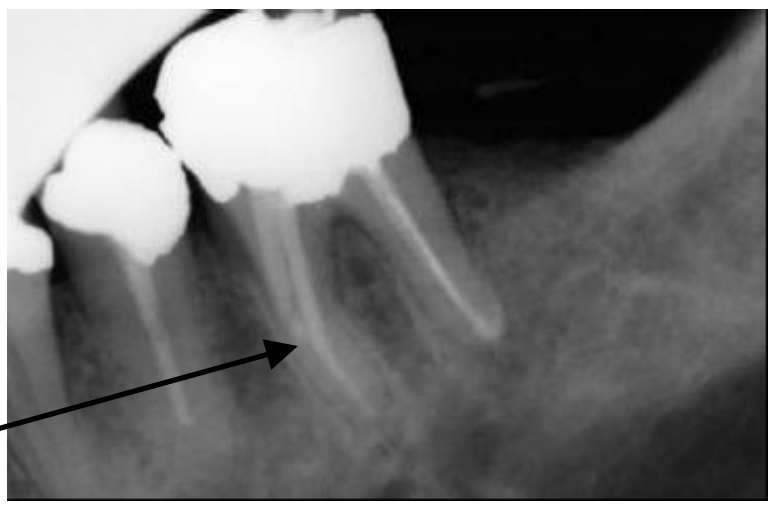

ការថតហ្វីល periapical ក៏ត្រូវបានគេប្រើដើម្បីស្វែងរកកំរិតឆ្អឹងដែលទ្រទ្រង់ធ្មេញមួយ រឺធ្មេញមួយក្រុម ។ ប្រសិនបើ កំរិតឆ្អឹងនោះ នឹងផ្តល់នូវការទ្រទ្រង់គ្រប់គ្រាន់ និង ផ្ទៃរបស់ឆ្អឹងនោះស្មើ និង មើលទៅមានសុខភាពល្អ នោះការងារបន្ថែមទៀតអាចធ្វើឡើងដើម្បីសាងសង់ធ្មេញទាំងនោះ ដូចជាធ្វើ crown រឺ bridge ជាដើម ។

រូបថត occlusal អាចនឹងថតអក្សធ្មេញក្រោម និង អ័ក្សធ្មេញលើ ជាធម្មតាដើម្បីបង្ហាញពីទីតាំងធ្មេញចង្កូមណាមួយដែលមិនដុះ រឺ រកធ្មេញដុះលើសចំនួន ។

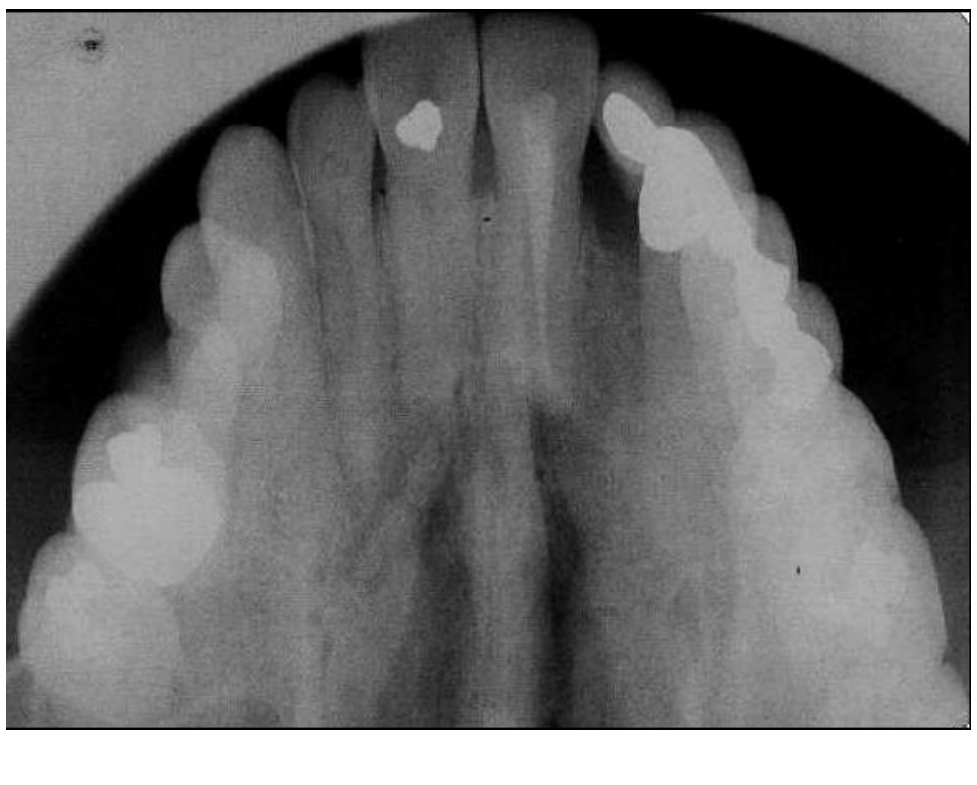

ម៉ាស៊ីន Panoramic ក្នុងវិស័យទន្តសាស្ត្រ មានហ្វីលនៅក្នុងកាសែតដែលរួមមានក្បាលម៉ាស៊ីនថតកាំរស្មីអិច វិលជុំវិញក្បាលរបស់អ្នកជំងឺដើម្បីបង្ហាញរូបភាពនៃមាត់ទាំងមូល ។ វារួមបញ្ចូលទាំង Temporal Mandibular Joint, ឆ្អឹងថ្គាមក្រោមទាំងមូល, ឆ្អឹងថ្គាមលើ និង sinuses ក៏ដូចជាធ្មេញទាំងអស់ផងដែរ ។

គេច្រើនប្រើវាដើម្បីស្វែងរកជំងឺណាមួយដូចជាគីស (cysts), ដើម្បីមើលពីទីតាំងនៃធ្មេញដែលមិនដុះ, ទីតាំងរបស់រឹសធ្មេញដែលស្ថិតនៅក្បែរនឹងសរសៃប្រសាទ (nerves) ហើយវាត្រូវបានប្រើជាប្រចាំដោយអ្នកឯកទេសវះកាត់ និង អ្នកឯកទេសពត់តំរង់ធ្មេញ ។